Torsion testiculaire – une urgence chirurgicale

Diagnostiquer à temps pour prévenir des conséquences sévères !

Les cahiers à thèmes « pharmActuel » peuvent être souscrits par abonnement. Informations sous https://pharmactuel.ch/fr/cahiers/

BIENNE – Lorsqu'on évoque la santé masculine, c'est la plupart du temps les maladies de la prostate, voire à la rigueur la dysfonction érectile qui viennent à l'esprit. En revanche, la torsion testiculaire est moins connue. Elle survient le plus souvent chez les nourrissons au cours de leur première année de vie ainsi que chez les jeunes pendant la puberté et constitue une urgence chirurgicale absolue ! Il est donc important que l'équipe officinale puisse en reconnaître rapidement les symptômes pour permettre la prise en charge indiquée sans délai.

La torsion testiculaire est une torsion aiguë des testicules autour du cordon spermatique. Le cordon spermatique comprend les filets nerveux, les vaisseaux sanguins testiculaires et le canal déférent. Une congestion veineuse du testicule et de l'épididyme survient très rapidement, suivie d'une diminution de l'irrigation artérielle. La nécrose qui en découle peut, en l'espace de quelques heures, entraîner la perte de fonction du testicule concerné. La durée et l'importance de la torsion sont déterminantes pour la sévérité de la lésion testiculaire.

Il semble y avoir une certaine prédisposition à la torsion testiculaire. Une fixation incomplète du testicule (p. ex. en cas de fixation en position trop haute de la tunique vaginale) entraîne une mobilité anormale. Celle-ci prédispose le testicule à une torsion spontanée ou d'origine traumatique. Les accidents du sport font partie des facteurs causaux, mais, le plus souvent, aucune cause n'est objectivée. Une bonne protection des testicules prend toute son importante dans les sports de combat ou les sports de contact tels que le hockey sur glace et le football.

Reconnaître les symptômes et effectuer le bon triage

Les douleurs testiculaires unilatérales soudaines et vives sont typiques. La torsion testiculaire néonatale peut toutefois toucher les deux testicules dans environ 15 % des cas. Pendant la puberté, les douleurs testiculaires sont unilatérales et peuvent également survenir pendant le sommeil. Les douleurs sont souvent accompagnées de nausées et de vomissements. Localement, on observe l'installation progressive d'une tuméfaction, d'une rougeur modérée et d'une coloration bleutée du testicule. Il s'y ajoute l'effacement du plissement cutané. Le testicule atteint est en position plus haute et sa mobilité semble réduite par rapport au testicule indemne. Toute manipulation est douloureuse, en particulier le soulèvement du testicule. Les douleurs irradiant souvent dans l'aine, les reins et la région abdominale, la confusion avec une pathologie d'origine abdominale (p. ex. appendicite aiguë) est possible. L'échographie-doppler (duplex) du testicule est l'examen diagnostique de référence. Lorsqu'il n'est pas possible d'exclure avec certitude une torsion testiculaire, une intervention chirurgicale exploratoire permettra de confirmer ou d'infirmer le diagnostic et, le cas échéant, d'effectuer une détorsion du testicule et sa fixation.

Distinguer la torsion de l'orchite et de l'épididymite a aussi son importance. Contrairement à la torsion testiculaire, la douleur s'installe plutôt lentement et le fait de soulever le testicule concerné permet souvent de soulager la douleur. Le traitement fait appel aux antalgiques (p. ex. paracétamol, ibuprofène), à des enveloppements froids et au repos au lit. Selon la cause, une antibiothérapie peut également être indiquée.

Pour traiter, le plus tôt sera le mieux

En cas de suspicion de torsion testiculaire, une intervention chirurgicale en urgence est nécessaire pour détordre le testicule et le fixer dans le scrotum. Plus le testicule concerné est opéré tôt (si possible dans les quatre premières heures), plus la probabilité de le sauver est élevée. Un testicule déjà nécrosé sera réséqué et le cas échéant une prothèse mise en place. Le deuxième testicule étant également à risque de torsion, il sera aussi fixé chirurgicalement dans le scrotum.

Pour en savoir plus sur les troubles spécifiques à la gent masculine, nous vous invitons à consulter le cahier à thèmes pharmActuel du mois d'août. Vous pourrez ainsi approfondir vos connaissances sur les différentes maladies des testicules, du pénis et de la prostate ainsi que sur l'hypogonadisme et la dysfonction érectile. *EW*

« Les douleurs testiculaires unilatérales soudaines et vives sont typiques »

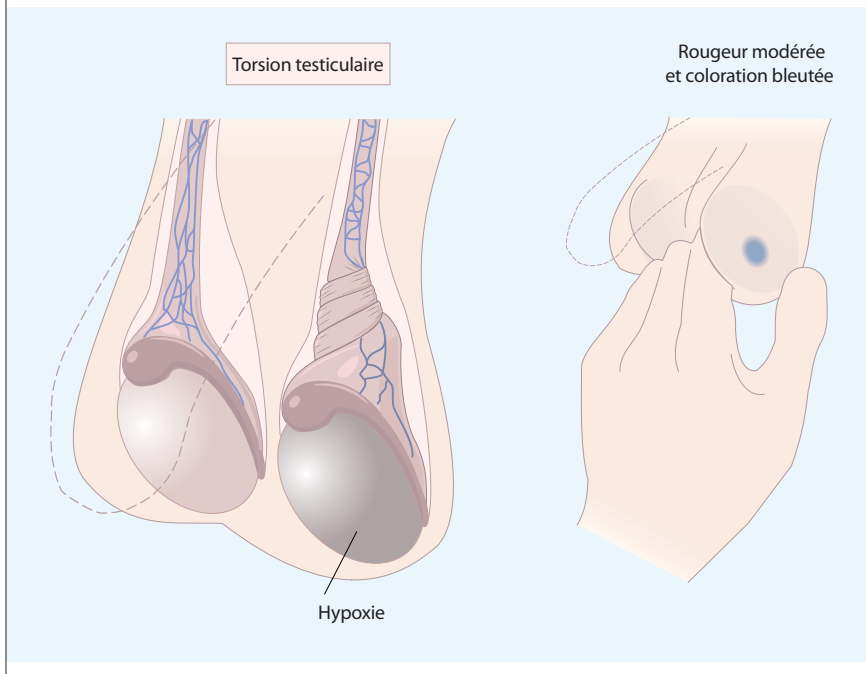

Plus la chirurgie sera précoce – si possible dans les 4 heures – plus on aura de chances de sauver le testicule

Photo: ellepigrafica/Adobe Stock

Cahier scientifique à thèmes pharmActuel Maladies spécifiques aux hommes (Cahier n° 4/2023)

L-carnitine dans le VIH

Un intérêt potentiel pour faire remonter les CD4

POINTE-À-PITRE – Les patients VIH⁺ dont le taux de lymphocytes T CD4⁺ reste bas malgré un bon contrôle de la virémie pourraient tirer bénéfice d'un traitement par L-carnitine pour faire remonter les CD4, suggèrent des médecins français qui publient trois cas dans AIDS.

Un traitement antirétroviral efficace permet généralement de faire remonter le taux de CD4, mais entre 10 et 35 % des patients (selon la définition utilisée de la restauration immunitaire) sont non-répondeurs au traitement au niveau immunitaire.

Les non-répondeurs au niveau immunitaire présentent souvent une dysfonction mitochondriale, altération qui favorise l'apoptose des CD4. Or, la L-carnitine, vendue comme complément alimentaire ou comme médicament, a un effet positif sur la dysfonction mitochondriale. De plus, chez les patients VIH⁺, les taux endogènes de L-carnitine sont bas.

Une approche éclipsées par l'arrivée des HAART

Ces observations suggèrent l'intérêt d'une supplémentation en L-carnitine. Des travaux anciens avaient montré une élévation des CD4 avec une telle supplémentation, mais leur intérêt avait été éclipsé par l'arrivée des traitements antirétroviraux hautement actifs, rappellent les chercheurs.

Ils décrivent les cas de trois patients qui avaient un taux de CD4 bas malgré un traitement antirétroviral qui avait permis de contrôler la charge virale. Ils ont été traités par la L-carnitine et leur taux de CD4 est passé de 40 à 249 cellules/µl (+ 522 %) neuf mois après pour le premier, de 115 à 210 cellules/µl (+ 82 %) 10 mois après pour le deuxième et de 55 à 127 cellules/µl (+ 130 %) six mois après pour le troisième.

Ils rappellent que la L-carnitine, déjà utilisée chez des patients VIH⁺ pour une autre indication, le traitement de neuropathies induites par les analogues nucléosidiques, est bien tolérée et que le coût est particulièrement modeste.

fb

Roger PM et al. AIDS 2023; 37(7): 1183-1184

PHARMACEUTICAL TRIBUNE
Le journal suisse des pharmaciens
© 2023
Éditeur: MedTriX AG

Directeur général: Oliver Kramer

Rédacteur en chef
Directeur de la rédaction: Dr Theo Constanda

Rédactrice en chef adjointe: Dr Isabelle Ruchet

Direction formation continue & projets numériques Dr Tobias Hottiger

Correctorat et traductions: Hugues Blöchliger, Magali Lindemann

Correspondants permanents: Claudia Benetti, Dr rer nat Klaus Duffner, Dr Arnd Fussinger, Olivier Grivat, Dr Eric-Xavier Jensen, Dr Susanne Kammerer, Dr Dorothea Ranft, Christine Vetter, Maria Weiss, Dr Christian Werler, Dr Andrea Wülker

Direction réalisation: Michael Köb

PAO: Michael Köb

Direction des ventes: Antonino Diaco (Annonces Rx) Tél. 058 958 96 17, antonino.diaco@medtrix.group Key Account Manager

Biagio Ferrara (Annonces Rx) Tél. 058 958 96 45, biagio.ferrara@medtrix.group Key Account Manager

Marc Philipp (Annonces Rx) Tél. 058 958 96 43, marc.philipp@medtrix.group Key Account Manager

Annonces: Dominique Hess Tél. 058 958 95 19 Tarifs du 1.1.2022

Marketing: Daniela Chevrolet-Uhl, daniela.chevrolet@medtrix.group

Diffusion: mtch-abo@medtrix.group

Impression: PRINTEC OFFSET medienhaus, D-34123 Kassel

Adresse: MedTrix AG Tribune Médicale Grosspeterstrasse 23, Case postale, CH-4002 Bâle

Téléphone: 058 958 96 96

Télécopie: 058 958 96 90

www.medical-tribune.ch

Conditions d'abonnement: tarif annuel Fr. 138.–, étudiant Fr. 90.– (port et TVA inclus). L'abonnement peut être résilié par écrit moyennant un préavis de quatre semaines.

Les reproductions des articles sont soumises à l'autorisation de l'éditeur.

Les manuscrits doivent être envoyés à l'éditeur. Les articles précédés du nom de l'auteur reflètent une opinion personnelle, ne correspondant pas nécessairement au point de vue de l'éditeur.

Par l'envoi d'un manuscrit, l'auteur donne son accord pour une publication intégrale ou partielle de son texte dans toutes les éditions, publications spéciales ou supports électroniques de Medical Tribune Group et des maisons d'édition associées.

ISSN 2813-0588